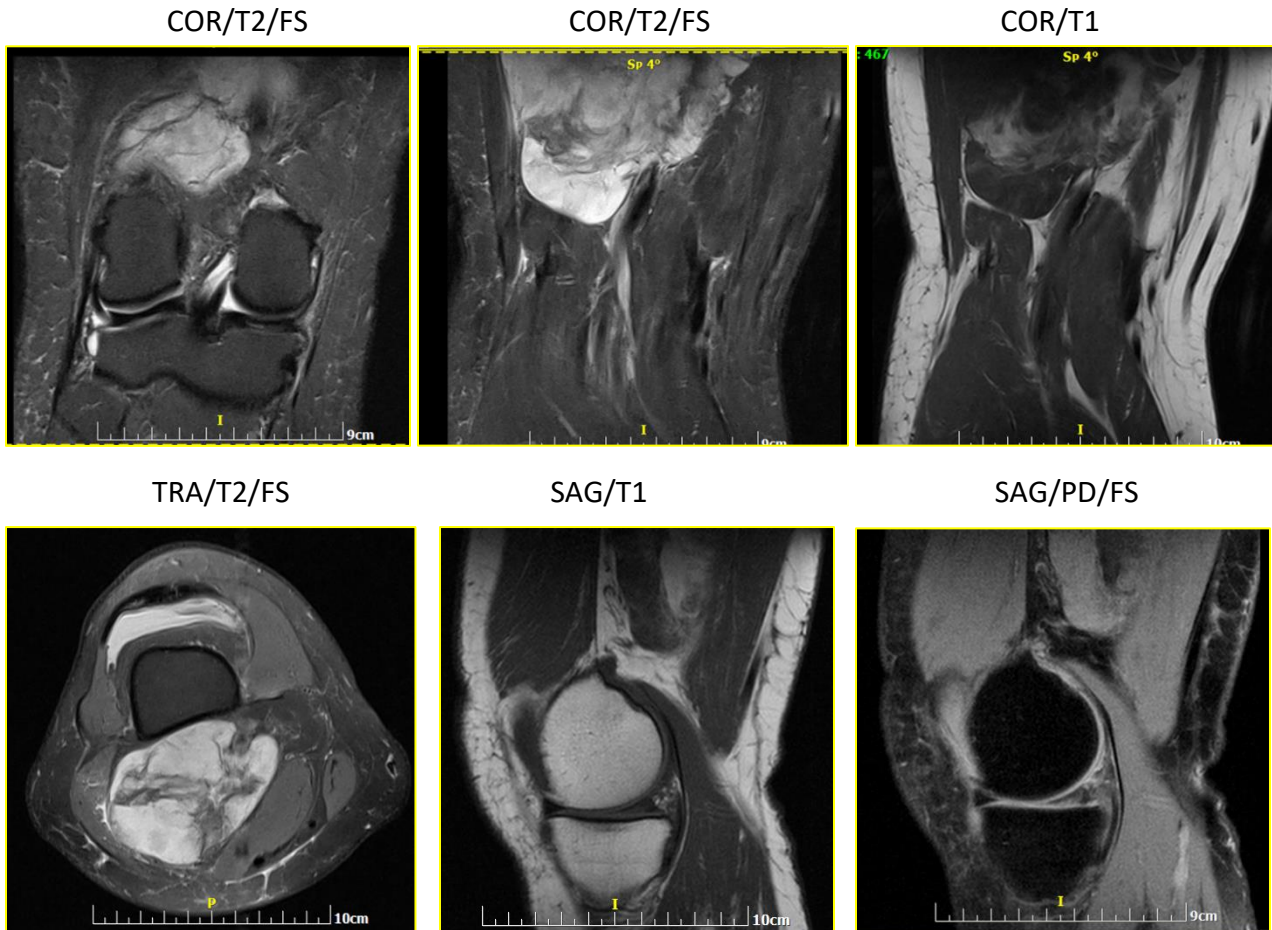


### 3 quiz απριλίου 2019 (ερώτηση)

Άνδρας 57 ετών με ελεύθερο ατομικό αναμνηστικό. Προ 3μήνου αναφέρει τραυματισμό του δεξιού γόνατος μετά από πτώση από ποδήλατο. Έκτοτε αλγεί στην έσω επιφάνεια του γόνατος κατά την κίνηση. Μερικές μέρες μετά την πτώση παρατήρησε μια ανώδυνη διόγκωση στην οπίσθια επιφάνεια του γόνατος, ενώ τον τελευταίο μήνα παρουσίασε οίδημα σε ολόκληρο το κάτω άκρο.

Υποβλήθηκε σε Triplex κάτω άκρων και απλή ακτινογραφία δεξιού γόνατος, τα οποία αναφέρονται ως αρνητικά.

Τελικά πραγματοποιήθηκε MRI γόνατος με την κλινική ένδειξη υποψίας ρήξης έσω μηνίσκου.



Πιθανές διαγνώσεις:

- A. Οριζόντια ρήξη έσω μηνίσκου με μικρό έλλειμμα στην κάτω αρθρική επιφάνεια
- B. Μάζα μαλακών μορίων οπίσθιας επιφάνειας μηρού με μη ειδικά χαρακτηριστικά
- Γ. Μάζα μαλακών μορίων, με χαρακτηριστικά συνοβιακού σαρκώματος
- Δ. Μάζα μαλακών μορίων, με χαρακτηριστικά λιποσαρκώματος
- E. Χρόνιο διωγκούμενο αιμάτωμα (expanding hematoma)

ΣΤ. A+B

Z. A+Γ

H. A+Δ

Θ. A+E

Το περιστατικό προσφέρθηκε ευγενώς από την Ολυμπία Παπακωνσταντίνου.