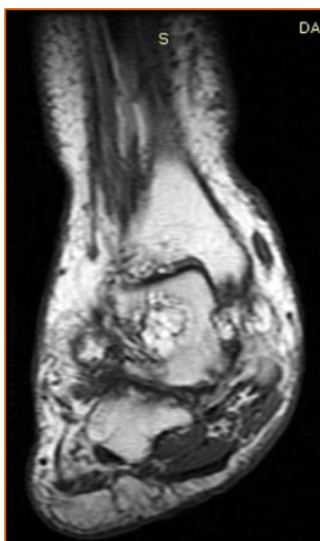


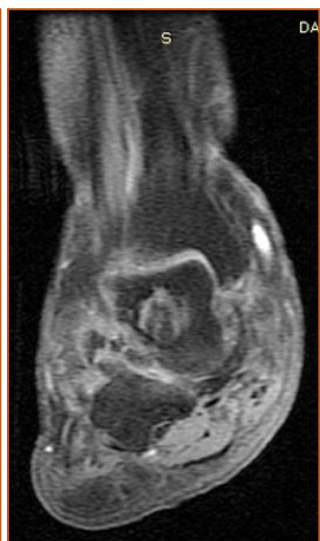8 quiz Σεπτεμβρίου 2018 (ερώτηση)

Άνδρας 71 ετών παρουσιάζει οίδημα και άλγος, χωρίς ειδικούς χαρακτήρες, σε αμφότερους τους άκρους πόδες. Υποβλήθηκε σε μαγνητική τομογραφία ποδοκνημικής άμφω (εικ. 1-3). Ακολούθησε έλεγχος με αξονική τομογραφία (εικ. 4). Τα απεικονιστικά ευρήματα ήσαν όμοια αμφοτεροπλεύρως. Παρέχονται οι εικόνες του δεξιού σκέλους.

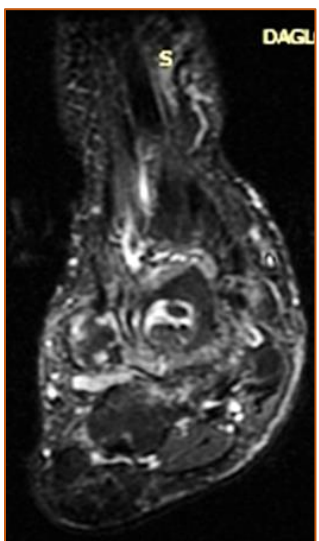
εικ. 1 (T1W)



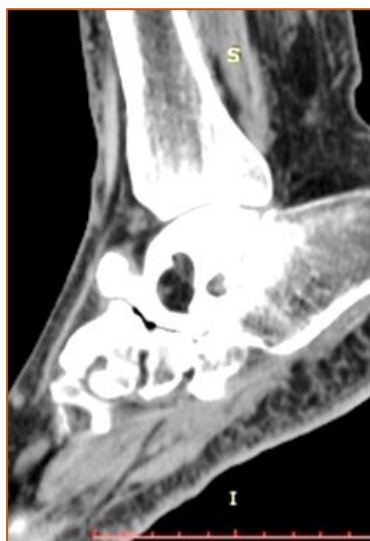εικ. 2 (T1W-FS)



εικ. 3 (STIR)



εικ. 4 (CT-οβελιαία αν/ση)



Η αλλοίωση του αστραγάλου αντιπροσωπεύει:

- A. Χονδροβλάστωμα.
- B. Απόστημα.
- C. Ενδοστικό λίπωμα με στοιχεία κυστικής εκφύλισης.