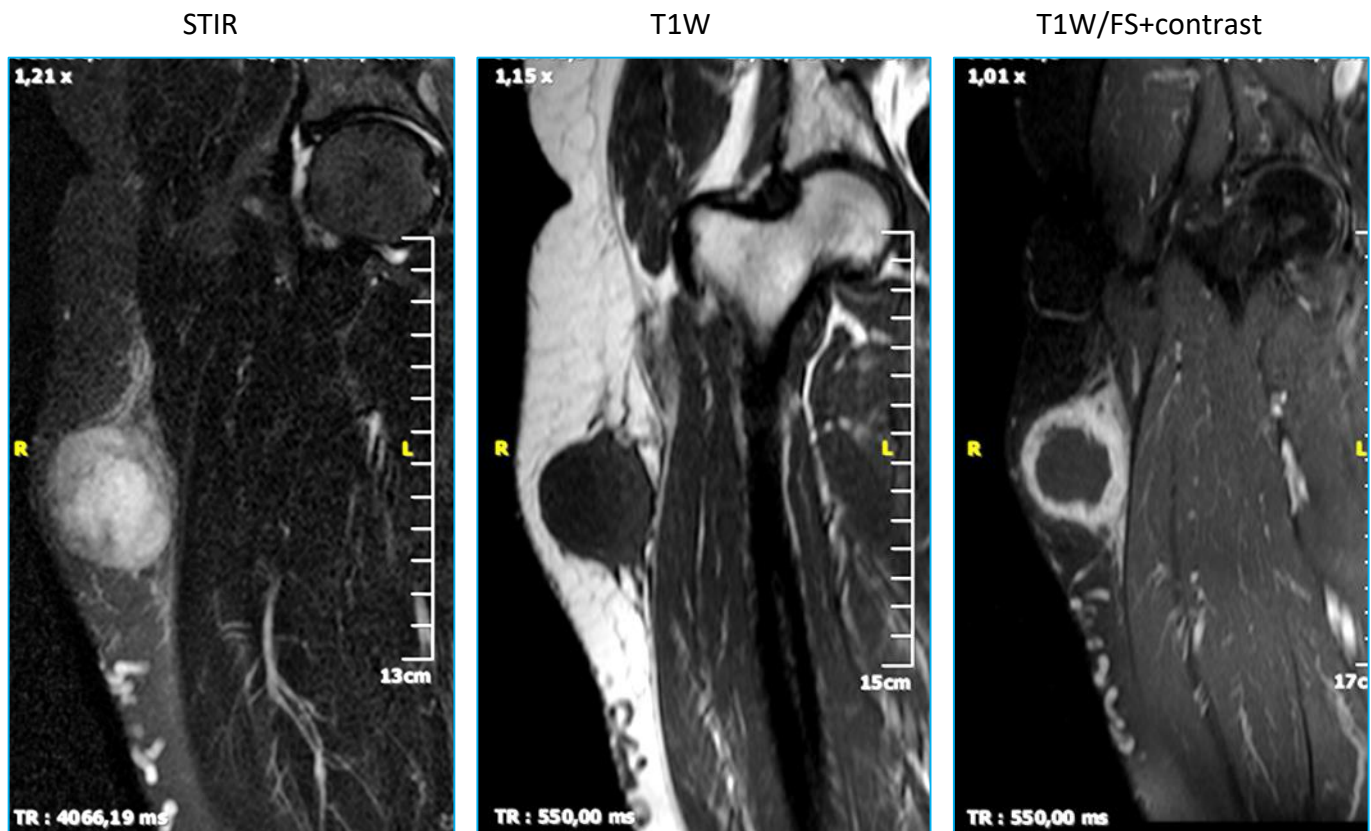


## 1 quiz Φεβρουαρίου 2019 (απάντηση)

Γυναίκα, 59 ετών προσέρχεται για διόγκωση στην έξω επιφάνεια του ΔΕ μηρού. Ψηλαφητικά διαπιστώνεται μάζα σχετικά σκληρή και ανώδυνη, με φυσιολογικό χρώμα και θερμοκρασία του υπερκείμενου δέρματος. Η ασθενής δεν αναφέρει τραυματισμό πρόσφατο ή παλαιότερο στην περιοχή. Έχει ελεύθερο ατομικό αναμνηστικό, καλή γενική κατάσταση και δεν αναφέρεται λήψη φαρμάκων για οποιοδήποτε λόγο. Ο εργαστηριακός έλεγχος (γενική αίματος, ΤΚΕ, βιοχημικός έλεγχος, CRP) είναι φυσιολογικός.

Η απλή ακτινογραφία (μη διαθέσιμη) δείχνει οίδημα μαλακών μορίων στην περιοχή της βλάβης, χωρίς αποτιτανώσεις και χωρίς παθολογικά ευρήματα από το παρακείμενο ΔΕ μηριαίο οστό.

Παρατίθενται τρεις εικόνες σε στεφανιαίο επίπεδο από την πραγματοποιηθείσα μαγνητική τομογραφία.



Στην εικόνα STIR σημειώνεται ψηλό ανομοιογενές σήμα, ανώ στην T1W η περιφέρεια της αλλοίωσης έχει λίγο ψηλότερο σήμα από το κεντρικό τμήμα αυτής. Ενισχύεται η περιφέρεια της αλλοίωσης δακτυλιοειδώς. Η διαφορική διάγνωση περιλαμβάνει το απόστημα λόγω της παχείας δακτυλιοειδούς ενισχύσεως αλλά τα εργαστηριακά ευρήματα απομακρύνουν την επιλογή αυτή. Το λέμφωμα θα είχε περισσότερο ομοιογενή πρόσληψη του σκιαγραφικού. Το ίδιο και το σάρκωμα. Η οστεοποιός μυοσίτιδα θα έδινε μία πλέον διάχυτη εικόνα οιδήματος των μαλακών ιστών στην αρχή της εμφάνισής της και θα υπήρχαν αποτιτανώσεις στην απλή ακτινογραφία σε επόμενο στάδιο. Το αιμάτωμα δεν θα παρουσίαζε τόσο παχύ τοίχωμα. Η αλλοίωση παρουσιάζει ευρεία βάση προς την μηριαία περιτονία εύρημα περισσότερο συμβατό με **οζώδη περιτονίτιδα**, όπως τελικώς ανέδειξε η ιστολογική εξέταση.

Περαιτέρω μελέτη:

1. Coyle J, White LM, Dickson B, Ferguson P, Wunder J, Naraghi A. MRI characteristics of nodular fasciitis of the musculoskeletal system. *Skeletal Radiol.* 2013 Jul;42(7):975-82.

2. Leung LY, Shu SJ, Chan AC, Chan MK, Chan CH. Nodular fasciitis: MRI appearance and literature review. *Skeletal Radiol.* 2002 Jan;31(1):9-13
3. Dinauer PA, Brixey CJ, Moncur JT, Fanburg-Smith JC, Murphey MD. Nodular fasciitis: MRI appearance and literature review. *Radiographics* 2007 Jan-Feb;27(1):173-87

Το περιστατικό προσφέρθηκε ευγενώς από την Ολυμπία Παπακωνσταντίνου.