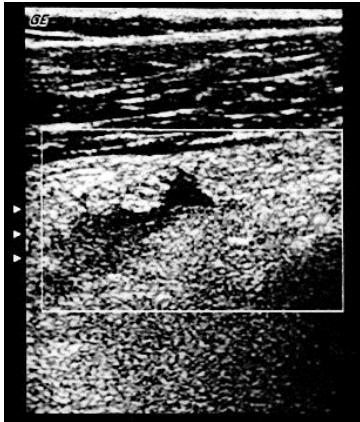


10 quiz Νοεμβρίου 2018 (ερώτηση)

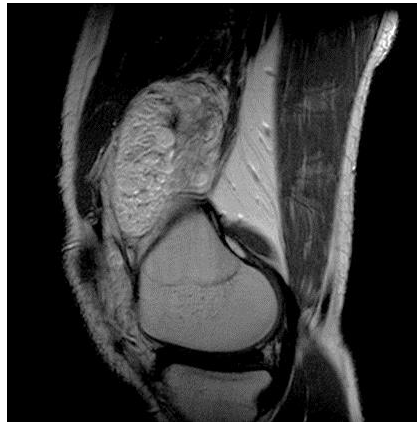Άντρας 34 ετών. Παρουσιάζει διόγκωση της δεξιάς κατά γόναυ άρθρωσης και αίσθημα πληρότητας.

Έγινε υπερηχογράφημα (εικ.1-επιμήκης τομή στην περιοχή του υπερεπιγονατιδικού θυλάκου) και MRI (εικ.2,3).

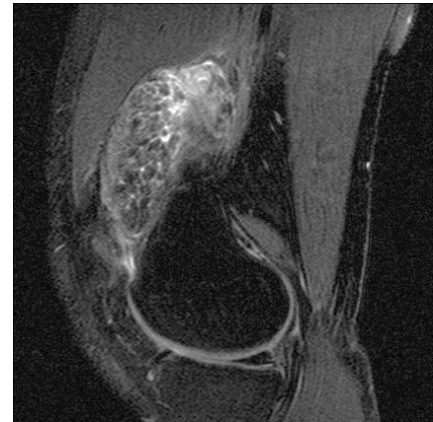
εικ.1



εικ.2 (T2W)



εικ.3 (T2W/FS)



Τα ευρήματα είναι συμβατά με:

- A. Μελαγχρωστική λαχνοοζώδη υμενίτιδα (PVNS)
- B. Δενδροειδές λίπωμα (lipoma arborescens)
- C. Συνοβιακή χονδρωμάτωση

Το περιστατικό προσφέρθηκε ευγενώς από τον Γιώργο Δελήμπαση.