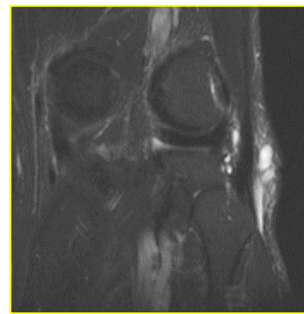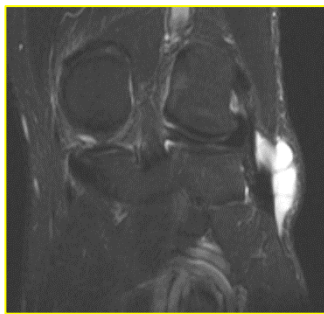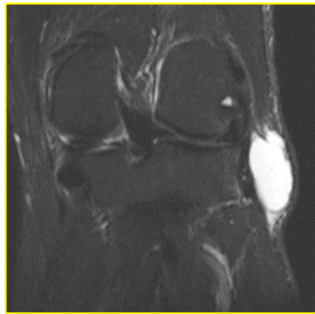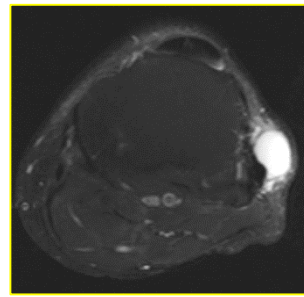
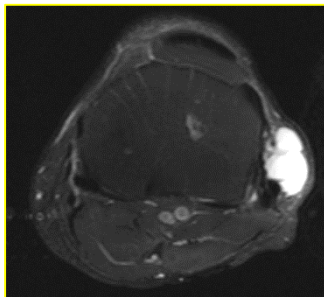
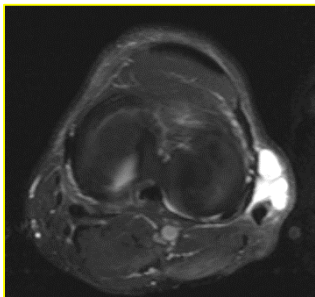


## 2 quiz Μαρτίου 2019 (ερώτηση)

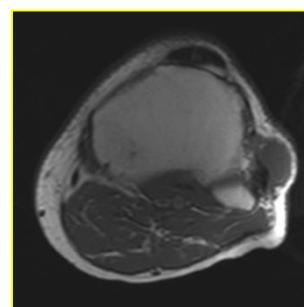
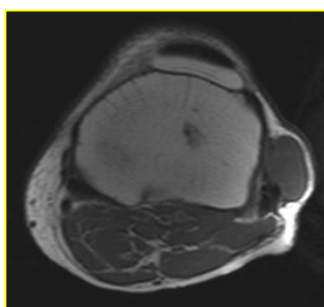
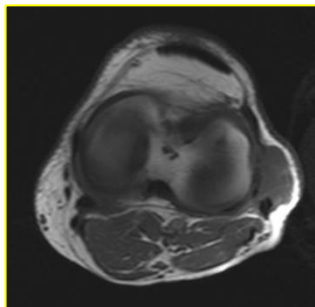
Άνδρας 67 ετών αναφέρει ψηλαφητή διόγκωση προ βμήνου στην έξω επιφάνεια του AP γόνατος, με σταδιακή μεγέθυνση χωρίς τραυματισμό. Η διόγκωση είναι ανώδυνη με φυσιολογικό υπερκείμενο δέρμα. Λοιπή κλινική εξέταση φυσιολογική. Η απλή ακτινογραφία δεν απεκάλυψε ασβεστώσεις. Προσέρχεται για μαγνητική τομογραφία.



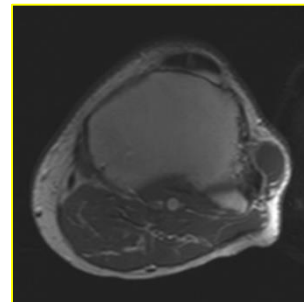
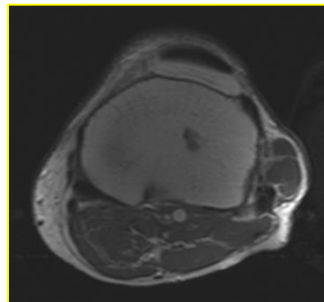
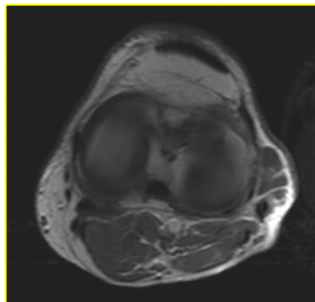
STIR



PDW/καταστολή λίπους



T1W/SE



T1W/SE/contrast

Τα ευρήματα είναι συμβατά με:

- A. Συνοβιακό σάρκωμα
- B. Θυλακίτιδα έξω πλαγίου συνδέσμου
- Γ. Μελαγχρωστική λαχνοοζώδη υμενίτιδα (PVNS)
- Δ. Παραμηνισκική κύστη
- Ε. Κυστικό νευρίνωμα περνιαίου νεύρου

Το περιστατικό προσφέρθηκε ευγενώς από τον Κωνσταντίνο Πίκουλα.