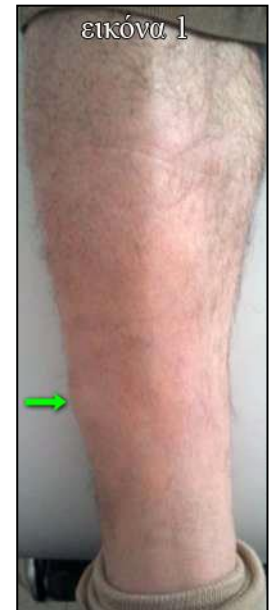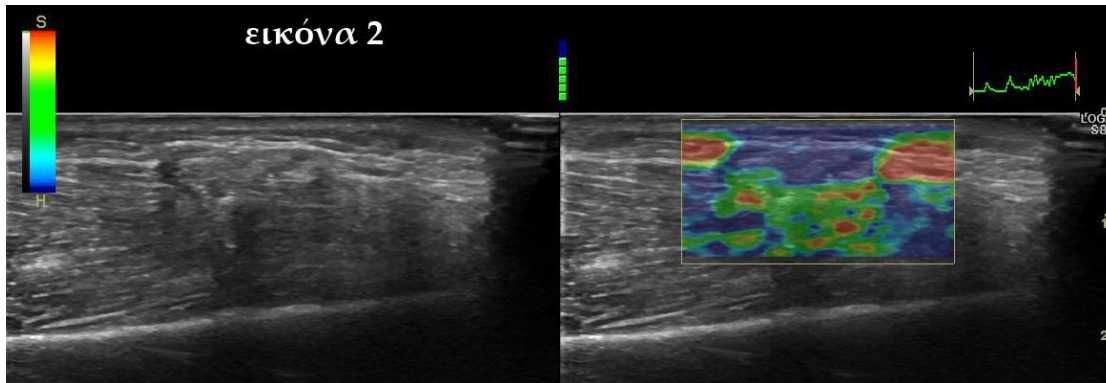


#### Quiz 4 Μάϊος 2018 (ερώτηση)

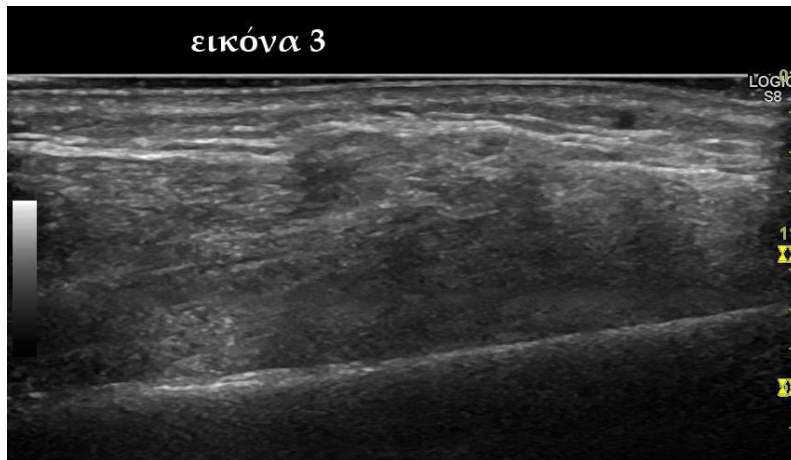
Ασθενής 40 ετών παρουσίασε ένα μικρό ψηλαφητό ογκίδιο στην πρόσθια πλάγια επιφάνεια της κνήμης μετά από παλιά κάκωση, από μια πέτρα που έπεσε πάνω στο πόδι του όταν έπαιζε ποδόσφαιρο. Το μόρφωμα (εικ.1) ήταν ήπια επώδυνο στην ψηλάφηση και σποραδικά όταν προκαλούσε διαξιφιστικό άλγος. Προσήλθε για υπερηχογράφημα (εικ.2,3,4)

Εικόνα 1: Φωτογραφία της πρόσθιας επιφάνειας της κνήμης. Το βέλος δείχνει τη θέση του ψηλαφητού ογκιδίου.

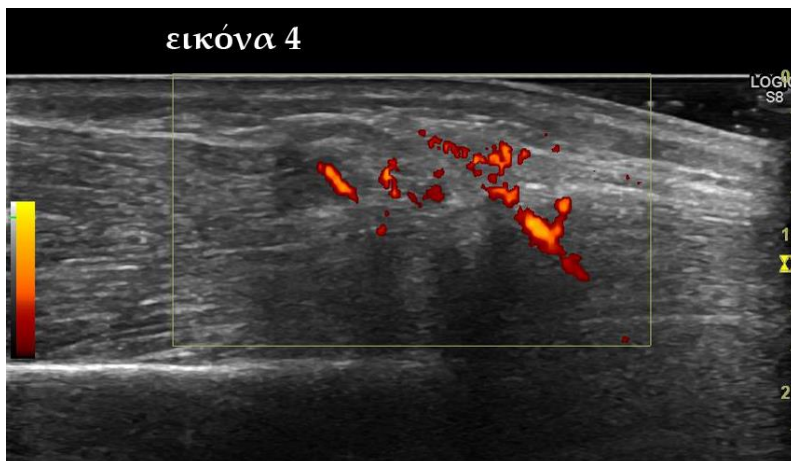
Εικόνα 2:



Εικόνα 3:



Εικόνα 4:



Η αλλοίωση αντιπροσωπεύει:

- A. παλιό αιμάτωμα
- B. αιμαγγείωμα
- C. τραυματική μυοκλήλη