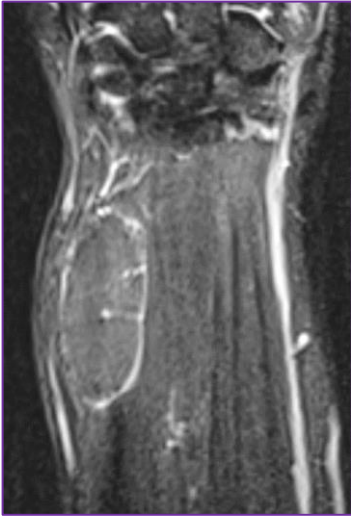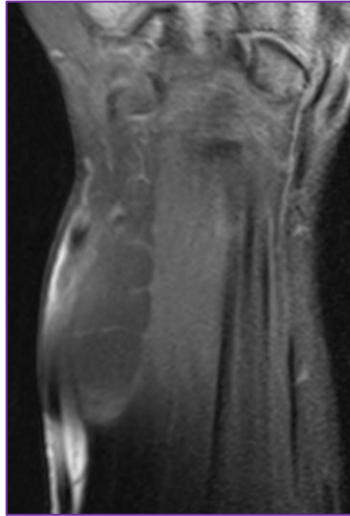


**10 quiz Νοεμβρίου 2019 (ερώτηση)**

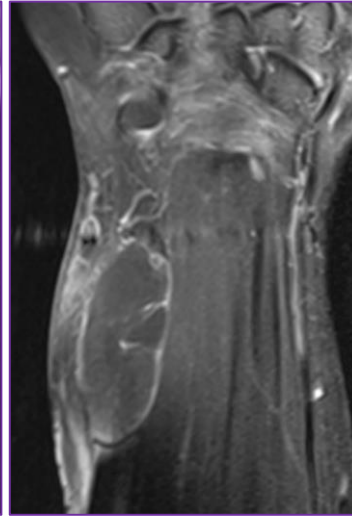
Γυναίκα 50 ετών προσήλθε προς διερεύνηση διογκώσεως στο ωλένιο περιφερικό τμήμα του αντιβραχίου. Η διογκώση έχει αμετάβλητο μέγεθος τα τελευταία έτη και δεν αλγεί.



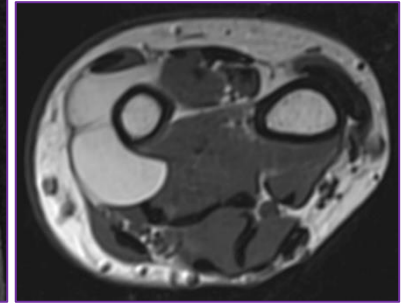
STIR



T1W/FS



T1W/FS/contrast



T1W

Διάγνωση;

- A. Παροστικό λίπωμα.
- B. Μεσομύιο λίπωμα.

Το περιστατικό προσφέρθηκε ευγενώς από τον Κωνσταντίνο Πίκουλα.