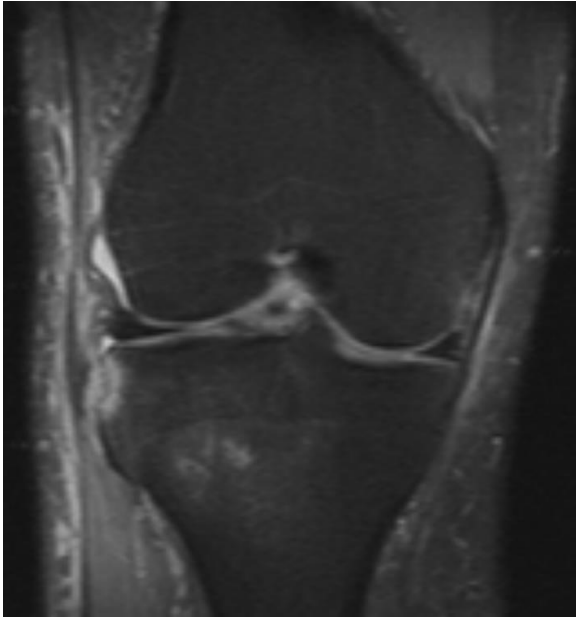


3-Quiz απάντηση (απρίλιος 2018)

Άνδρας με πρόσφατη στροφική κάκωση του γόνατος.

PDW με καταστολή λίπους σε στεφανιαίο επίπεδο.



Ερώτηση 1: Ποιό από τα παρακάτω είναι ορθό;

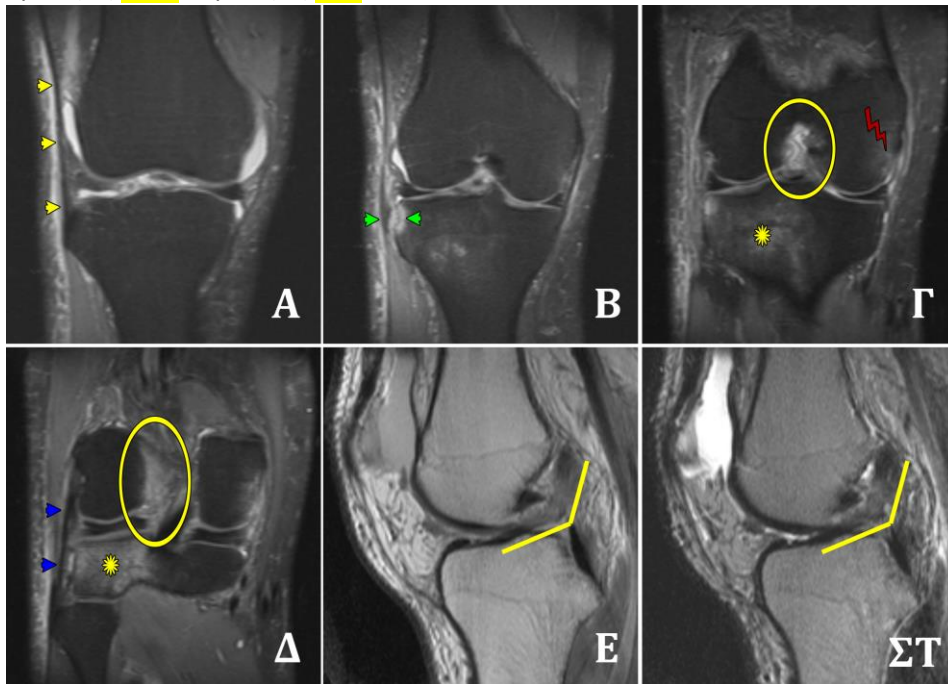
- A. ... Ύγραρθρο
- B. ... Οίδημα μαλακών μορίων
- Γ. Κάταγμα Segond
- Δ. ... Ρήξη λαγονοκνημιαίας ταινίας
- Ε..... Οστικό οίδημα μετάφυσης της κνήμης
- ΣΤ... Τα Α,Β,Γ,Ε
- Ζ..... Τα Α,Β,Δ,Ε

Ερώτηση 2: Ποιά άλλη κάκωση του γόνατος κυρίως αναμένεται;

- A Ρήξη πρόσθιου χιαστού
- B Ρήξη οπίσθιου χιαστού
- Γ Ρήξεις μηνίσκων
- Δ Όλα τα ανωτέρω.

Quiz απάντηση

Ερώτηση 1: ΣΤ - Ερώτηση 2: Α



Α-Δ: στεφανιαίες PDW με καταστολή λίπους,
Ε: οβελιαία PDW/SE,
ΣΤ: οβελιαία T2W/SE

- Κάταγμα Segond (πράσινες κεφαλές βελών), ρήξη του πρόσθιου έξω πλάγιου συνδέσμου (anterolateral ligament-ALL)
- Ρήξη πρόσθιου χιαστού (γωνίωση-τεμνόμενες κίτρινες γραμμές, «κενή» διακονδύλια εντομή-κίτρινοι κύκλοι),
- Συνοδά οιδήματα μετάφυσης κνήμης (κίτρινοι αστερίσκοι) και έσω μηριαίου κονδύλου (κόκκινη τεθλασμένη γραμμή)
- Ακέραια λαγονοκνημιαία ταινία (κίτρινες κεφαλές βελών),
- Ακέραιος έξω πλάγιος σύνδεσμος (γαλάζιες κεφαλές βελών)

Περαιτέρω μελέτη

Jack Porrino, et al. The Anterolateral Ligament of the Knee: MRI Appearance, Association with the Segond Fracture, and Historical Perspective. AJR 2015; 204:367–373.