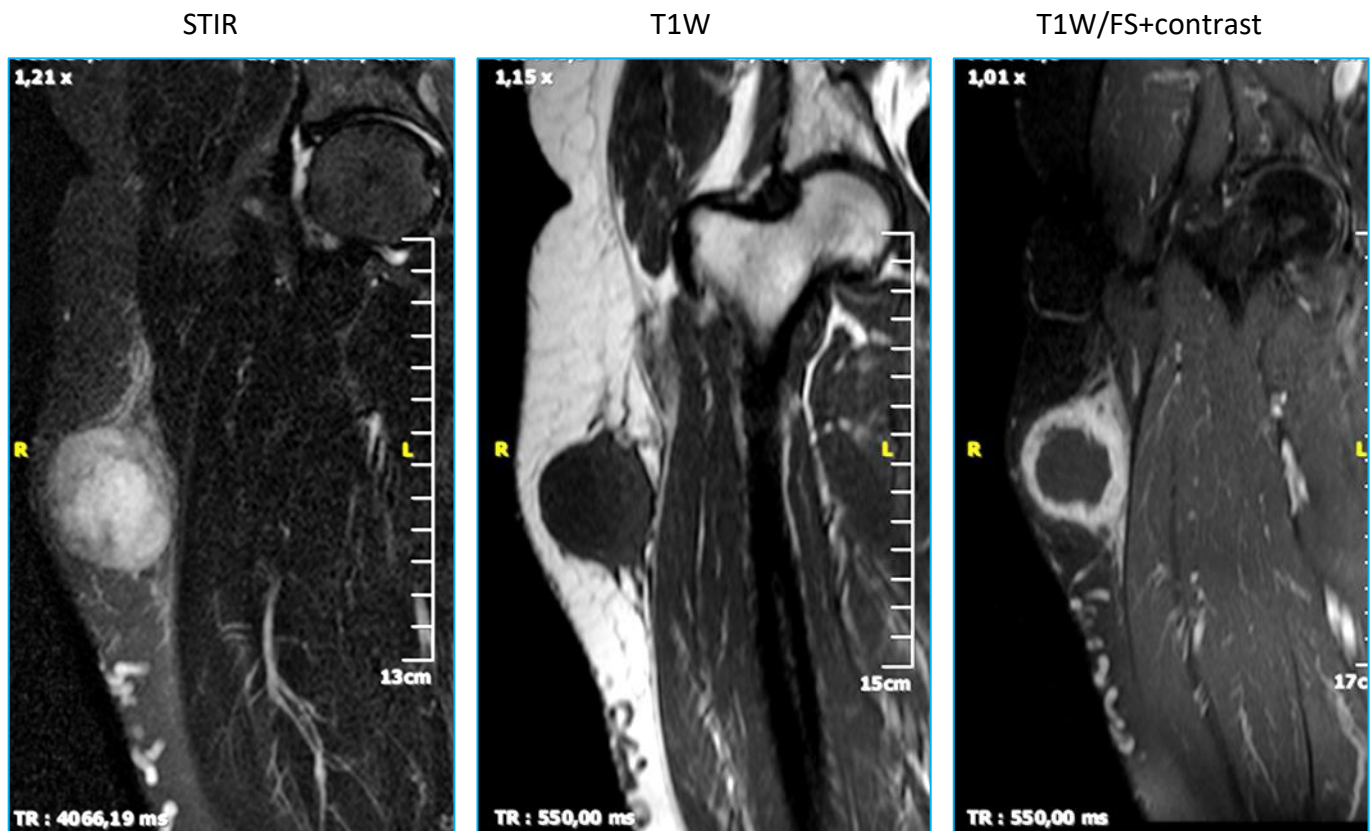


1 quiz Φεβρουαρίου 2019 (ερώτηση)

Γυναίκα, 59 ετών προσέρχεται για διόγκωση στην έξω επιφάνεια του ΔΕ μηρού. Ψηλαφητικά διαπιστώνεται μάζα σχετικά σκληρή και ανώδυνη, με φυσιολογικό χρώμα και θερμοκρασία του υπερκείμενου δέρματος. Η ασθενής δεν αναφέρει τραυματισμό πρόσφατο ή παλαιότερο στην περιοχή. Έχει ελεύθερο ατομικό αναμνηστικό, καλή γενική κατάσταση και δεν αναφέρεται λήψη φαρμάκων για οποιοδήποτε λόγο. Ο εργαστηριακός έλεγχος (γενική αίματος, ΤΚΕ, βιοχημικός έλεγχος, CRP) είναι φυσιολογικός.

Η απλή ακτινογραφία (μη διαθέσιμη) δείχνει οίδημα μαλακών μορίων στην περιοχή της βλάβης, χωρίς αποτιτανώσεις και χωρίς παθολογικά ευρήματα από το παρακείμενο ΔΕ μηριαίο οστό.

Παρατίθενται τρεις εικόνες σε στεφανιαίο επίπεδο από την πραγματοποιηθείσα μαγνητική τομογραφία.



Τα ευρήματα είναι συμβατά με:

- A. Σάρκωμα
- B. Λέμφωμα
- Γ. Οζώδη περιτονίτιδα
- Δ. Αιμάτωμα
- Ε. Οστεοποϊό μυοσίτιδα
- ΣΤ. Απόστημα

Το περιστατικό προσφέρθηκε ευγενώς από την Ολυμπία Παπακωνσταντίνου.