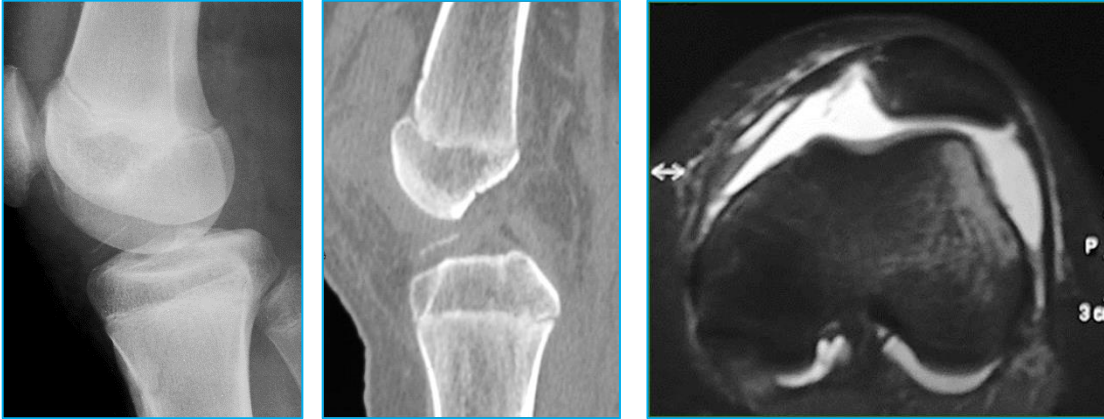


9 quiz Οκτωβρίου 2019 (ερώτηση)

Αγόρι 15 ετών προσήλθε κατόπιν στροφικής κακώσεως του γόνατός του.



Διάγνωση;

A. ρήξη πρόσθιου χιαστού.

B. πλάγιο εξάρθρημα επιγονατίδας.

Το περιστατικό προσφέρθηκε ευγενώς από τον Κωνσταντίνο Πίκουλα.