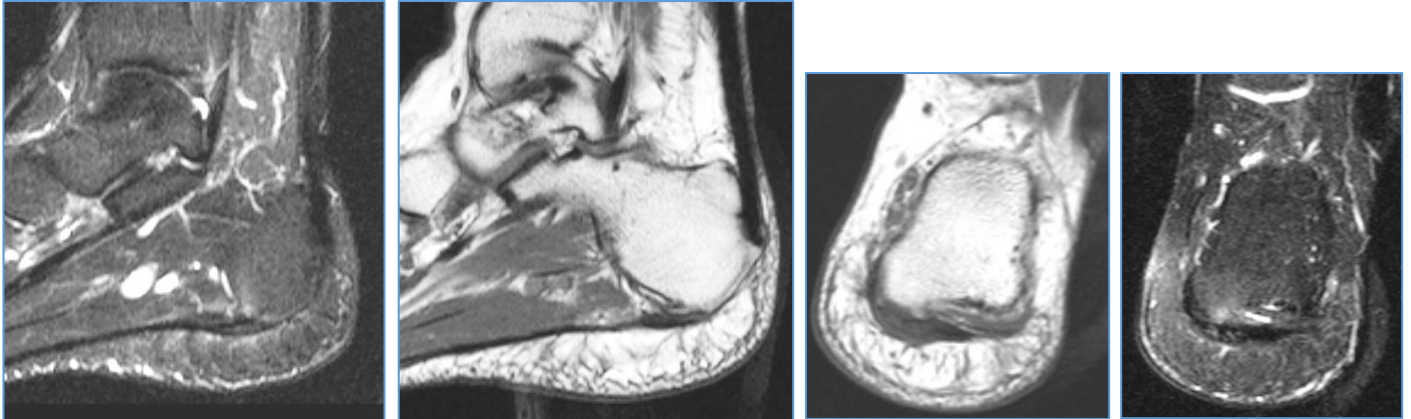


8 quiz Σεπτεμβρίου 2019 (ερώτηση)

Άνδρας 46 ετών προσήλθε λόγω άλγους στην περιοχή της αριστερής πτέρνας κατά την βάρδια από διμήνου χωρίς τραυματισμό. Η απλή ακτινογραφία άκρου ποδός δεν ανέδειξε κάταγμα. Πραγματοποιήθηκε MRI αριστερής ποδοκνημικής αρθρώσεως προς διερεύνηση του αιτίου του άλγους.



Διάγνωση;

- A. καταφυτική τενοντοπάθεια αχιλλείου τένοντα.
- B. οστική θλάση πτέρνας.
- Γ. πελματιαία απονευρωσίτιδα.

Το περιστατικό προσφέρθηκε ευγενώς από τον Κωνσταντίνο Πίκουλα.