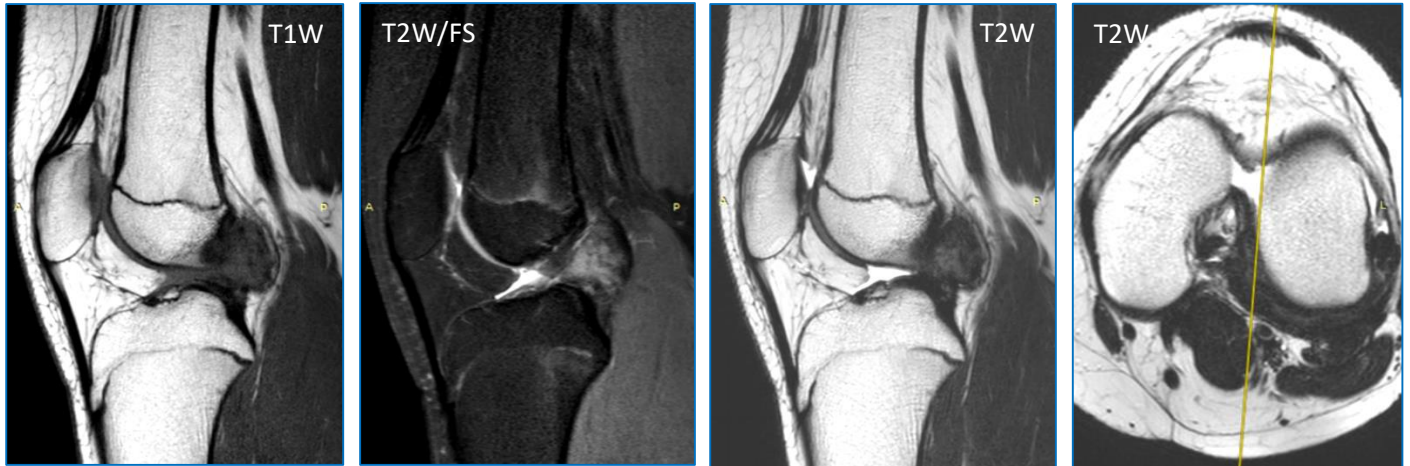


5 quiz 2020 Σεπτέμβριος (ερώτηση)

Κορίτσι 13 ετών αναφέρει προοδευτικά επιδεινούμενο πόνο στο αριστερό γόνατο και «μπλοκάρισμα» κατά την βάρδια. Υποβλήθηκε σε μαγνητική τομογραφία αριστερού γόνατος.



Στην μαγνητική τομογραφία AP γόνατος υπάρχουν ευρήματα συμβατά με:

- A) Εστιακή μελαγχρωματική λαχνοοζώδη υμενίτιδα.
- B) Οστεοχονδρωμάτωση.
- Γ) Συνοβιακό σάρκωμα.
- Δ) Γάγγλιο μεσοκονδυλίου βόθρου.

Το περιστατικό προσφέρθηκε ευγενώς από την Ολυμπία Παπακωνσταντίνου.