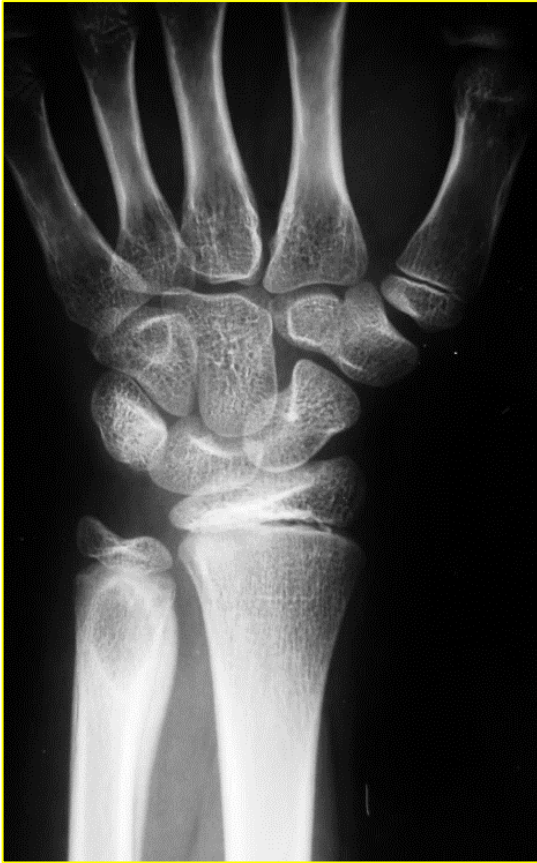

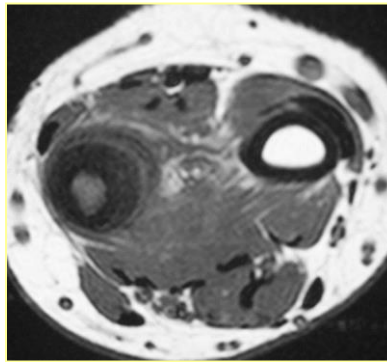
9 quiz Οκτωβρίου 2018 (ερώτηση)

Αγόρι, 12 ετών. Οίδημα, τάση και ήπιος πόνος στον ΔΕ καρπό, επί 2μηνο. Δεν παρουσίαζε πυρετό, κακουχία, ή άλλα συστηματικά συμπτώματα. Έγινε Α/Α δεξιού καρπού (εικ. 1) και μαγνητική τομογραφία (εικ. 2-3).

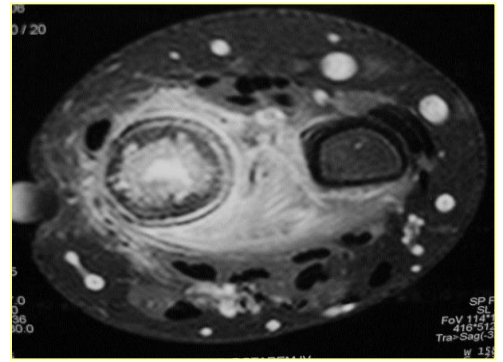
Εικόνα 1



Εικόνα 2 (T1W/SE)



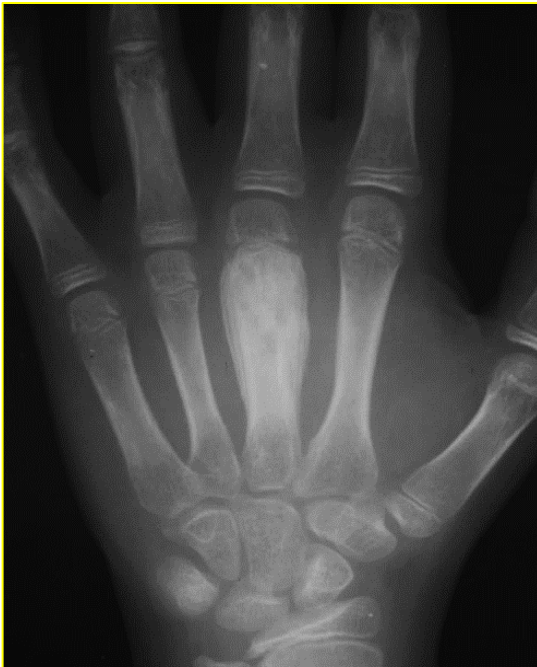Εικόνα 3 (T2W/TSE/FS)



Ευρήματα: στην **απλή ακτ/φία** αποκαλύπτεται οστεολυτική βλάβη άπω μετάφυσης ωλένης με σκληρυντικά όρια και συμπαγή συνεχή περιοστική αντίδραση στο κερκιδικό χείλος της. Στη **μαγνητική τομογραφία** διαπιστώνεται πάχυνση φλοιού και ενδοστέου (χωρίς σημεία διάσπασης του φλοιού), συνεχής περιοστική αντίδραση, η οποία περιβάλλει το οστόν, παθολογικό σήμα οστικού μυελού σε T1 και T2 εικόνες. Αυξημένο σήμα παρουσιάζουν τα μαλακά μόρια στην ακολουθία T2w/FS, χωρίς να διακρίνεται μάζα. Στην **ακτινολογική διαφορική διάγνωση** θα μπορούσαν να περιληφθούν, κατά σειρά πιθανότητας, η λοιμώδης οστεομυελίτιδα/απόστημα Brodie, το σάρκωμα Ewing/οστεοσάρκωμα, η ιστιοκύττωση και η ινώδης δυσπλασία.

Αποφασίσθηκε οστική βιοψία, που απεκάλυψε στοιχεία χρόνιας φλεγμονής. Η καλλιέργεια ήταν στείρα. Έλαβε αντιβιοτική αγωγή για θεραπεία οστεομυελίτιδας παρότι δεν απομονώθηκε μικρόβιο.

Εικόνα 4



4 μήνες μετά υποχώρησε το οίδημα στον καρπό και εμφάνισε οίδημα του 3^{ου} μετακαρπίου στο ίδιο χέρι. Ούτε τώρα παρουσίαζε πυρετό, κακουχία, ή άλλα συστηματικά συμπτώματα. Έγινε Α/Α (εικ. 4).

Ευρήματα: η διάφυση του 3^{ου} μετακάρπιου παρουσιάζει διόγκωση με διάχυτη σκλήρυνση, εντός της οποίας παρατηρούνται διαυγαστικές περιοχές. Απεικονίζεται συνεχή περιοστική αντίδραση κατά μήκος της διαφύσεως στο κερκιδικό χείλος της και πεταλιώδης στο ωλένιο χείλος.

Τα ευρήματα είναι συμβατά με:

- A. Πολλαπλές εστίες οστεομυελίτιδας. Απαιτείται και πάλι βιοψία.
- B. Πολυεστιακή ινώδη δυσπλασία.
- C. Πολλαπλές εστίες ιστιοκύττωσης.
- D. Εστίες χρόνιας υποτροπιάζουσας πολυεστιακής οστεομυελίτιδας (CRMO).